

# Damit Teenager nicht Mütter werden

**JUGENDGYNÄKOLOGIE** ■ Sichere Kontrazeption für Jugendliche ist immens wichtig, das steht außer Frage. Doch welche Verhütungsmittel sind für Teenager geeignet? Im Rahmen des Basisseminars Kinder- und Jugendgynäkologie gab es einen Überblick.

IRIS KOFLER

Dass die Digital Natives dank des Informationsangebots im Internet in Verhütungsfragen bestens Bescheid wissen, dürfte wohl leider ein Irrglaube sein. „Wenn man in der Praxis sitzt, ist es erstaunlich, wie viele sich noch immer nicht auskennen, wann die fruchtbaren Tage sind oder wie sie die Verhütung am besten handhaben sollen“, muss Univ.-Doz. Dr. Katharina Schuchter, Präsidentin der Plattform für interdisziplinäre Kinder- und Jugendgynäkologie Österreich (PIKÖ), immer wieder feststellen. Angesichts dieses Befundes wundert es kaum, dass ungewollte Schwangerschaften im Teenageralter nach wie vor ein Thema sind. Die Jugendlichen brauchen daher gute ärztliche Beratung in Verhütungsfragen.

## Bloß kein Gramm zunehmen

Die Anforderungen, die Teenager an ein Kontrazeptivum stellen, sind hoch. Besonders wichtig ist den Mädchen, dass es keine Gewichtszunahme verursacht. „Das ist immer die erste Frage. In der heutigen Zeit will niemand auch nur ein Gramm zunehmen“, berichtet Schuchter. Auch ein mögliches Auftreten von Zwischenblutungen ist für die Jugendlichen meist nicht akzeptabel. Dagegen erwarten sie sich von hormoneller Kontrazeption eine Verbesserung des Hautbilds und die Reduktion prämenstrueller Beschwerden.

Neben Kondomen ist die Pille nach wie vor das am häufigsten verwendete Verhütungsmittel in der Altersgruppe der unter Neunzehnjährigen. Die Wirkung kombinierter oraler Kontrazeptiva beruht darauf, dass das enthaltene Gestagen den Endometriumsaufbau hemmt, das Zervikalsekret verdickt und die Cilien-Motilität einschränkt, während das Östrogen über einen Feedback-Mechanismus die FSH-Produktion hemmt, was letztlich die Ovulation verhindert. Die

Vorteile der Pille liegen auf der Hand: Sie wirkt zyklusregulierend, verringert das Risiko für aufsteigende Infektionen (Pelvic Inflammatory Disease, PID) und reduziert die im Teenageralter nicht gerade selten auftretende Dysmenorrhö. Hinzu kommt, dass die Fertilität nach dem Absetzen meist schnell wiederhergestellt ist.

Die Beliebtheit der Pille währt bei Jugendlichen allerdings oft nicht lange. 70 Prozent der Teenager setzen sie wieder ab, so Schuchter, denn: „Wenn irgend-ein Gesundheitsproblem auftaucht, dann schieben sie es sofort der Pille zu.“ Hinzu kommt, dass

verfügbarkeit liegt höher als bei einer Pille – auch bei einer starken Pille“, hält Schuchter fest.

Was die Bioverfügbarkeit des Östrogens angeht, entspreche der Vaginalring der Pille. Trotzdem stelle er nicht unbedingt die ideale Verhütungsmethode für Teenager dar:

Vor dem Einsetzen eines Hormonstäbchens habe es sich bewährt, für drei Monate eine Gestagenpille zu geben, so Schmidl-Amann, denn so könne man sich anschauen, „wie die Haut reagiert, ob Zwischenblutungen auftreten beziehungsweise wie Zwischenblutungen toleriert werden“.

Spiralen habe man Nullipara früher überhaupt nicht gegeben, so Schuchter, das habe sich aber gewandelt.

Bei Adoleszenten zeige sich bei IUDs eine geringgradig höhere Expulsionsrate. Je nach Fluor-Anamnese könne es ratsam sein, vor dem Setzen der Spirale einen Abstrich durchzuführen.

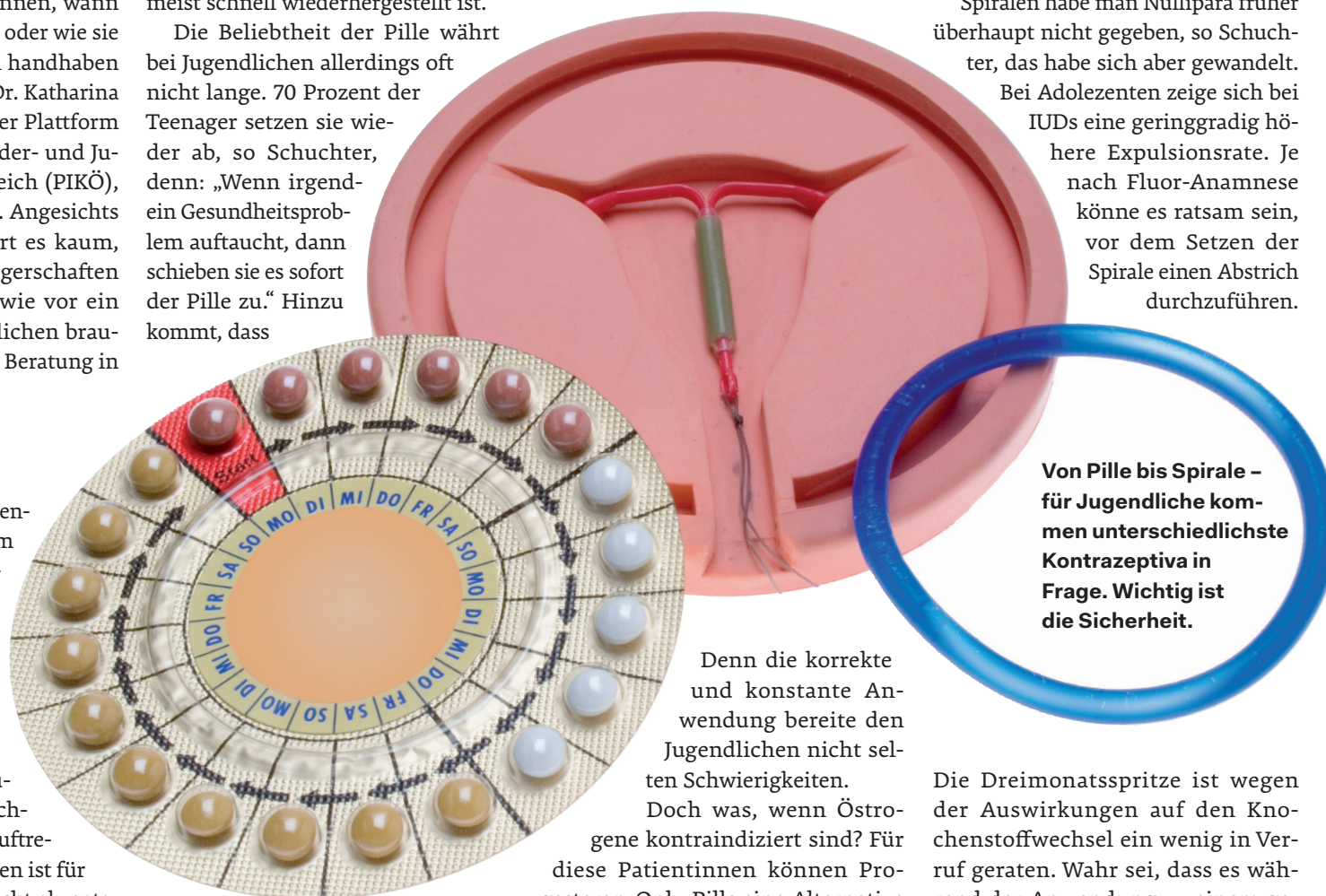
Nummer sicher: „Unter zehn Millimeter Gebärmutterwanddicke ist es von der Firma her nicht zulässig, ich würde es ehrlich gesagt unter zwölf Millimeter nicht geben.“ Denn die Insertion erfolge meist mehr als fünf Millimeter tief in der Uteruswand, und wenn dann nicht mehr mindestens fünf Millimeter Abstand zur Serosa bleiben, sei die Gefahr einer Perforation oder Permigration schlicht zu hoch.

Ist die Uteruswanddicke zu gering, stellt der Kupferball eine Option dar. Dieser ist mittlerweile nur mehr in einer Größe (Midi) verfügbar.

Auch wenn Kondome als alleiniges Verhütungsmittel in der Adoleszenz definitiv keine Option sind, so sei ihre zusätzliche Verwendung trotzdem unbedingt anzunehmen. Denn, so hält Schuchter fest: „Wenn zu viele Infektionen bestehen, müssen wir darauf pochen, dass Kondome verwendet werden.“

\* 18. Weltkongress für Kinder- und Jugendgynäkologie (WCPAG); Florenz, Juni 2016

Basisseminar Kinder- und Jugendgynäkologie; St. Pölten, März 2017



Von Pille bis Spirale – für Jugendliche kommen unterschiedlichste Kontrazeptiva in Frage. Wichtig ist die Sicherheit.

Denn die korrekte und konstante Anwendung bereite den Jugendlichen nicht selten Schwierigkeiten.

Doch was, wenn Östrogene kontraindiziert sind? Für diese Patientinnen können Progesteron-Only-Pills eine Alternative darstellen. „Bei einem heterozygoten Faktor-V-Leiden geht eine Cerazette“, vertritt Dr. Sigrid Schmidl-Amann, niedergelassene Gynäkologin in St. Pölten und PIKÖ-Vorstandsmitglied.

## Lösungen für vergessliche Teens

Intrauterine Devices (IUDs), Hormonstäbchen und Dreimonatsspritze haben einen entscheidenden Vorteil: Sie sind nicht an die Compliance gebunden. Das mache sie eigentlich zum Kontrazeptivum der Wahl für jugendliche Anwenderinnen. „Das wurde auch am Weltkongress\* in Florenz besprochen“, bekräftigt Schuchter.

die tägliche Einnahme offenbar vielen Schwierigkeiten bereite. Schuchter spricht davon, dass fast jedes zweite Mädchen mehr als eine Pille pro Zyklus vergisst. Das führe, so Schuchter, immer wieder zu verzweifelten Anrufen zu „allen Tag- und Nachtzeiten“.

Beim Hormonpflaster entfällt das Problem der täglichen Einnahme. Allerdings könne es, so Schuchter, nur bis zu einem Körpergewicht von maximal 80 kg verschrieben werden. Trotzdem ist die Hormondosis nicht gerade niedrig. „Der Östrogengehalt im Pflaster und damit auch die Bio-

Die Dreimonatsspritze ist wegen der Auswirkungen auf den Knochenstoffwechsel ein wenig in Ver-ruf geraten. Wahr sei, dass es während der Anwendung zu einem geringen Verlust an Knochendichte komme, räumt Schuchter ein. „Aber nach dem Absetzen ist das reversibel“, fügt sie hinzu.

Langwirksame reversible Kontrazeptiva ohne Hormone sind kupferhaltige IUDs und seit einiger Zeit auch Goldspiralen. Letztere haben den Vorteil einer potenziell längeren Haltbarkeit im Vergleich zur Kupferspirale.

Ob ein Kupferkettchen eingesetzt werden kann, lässt sich nur mittels Ultraschall feststellen. Schließlich muss die Uteruswand eine gewisse Mindestdicke aufweisen. Schmidl-Amann geht lieber auf

## Veranstaltungstipp

Das nächste Basisseminar Kinder- und Jugendgynäkologie für Pädiater und Gynäkologen findet am 15. September in Graz statt (6 DFP-Punkte). [www.pikoe.at/aus-fortbildung](http://www.pikoe.at/aus-fortbildung)

## PIKÖ

Die Kinder- und Jugendgynäkologie widmet sich allen gynäkologischen Fragestellungen, die bei Mädchen von der Geburt bis zur Volljährigkeit auftreten, und ist international betrachtet bereits ein etablierter Fachbereich. Die heuer gegründete Plattform Kinder- und Jugendgynäkologie Österreich hat es sich zur Aufgabe gemacht, hierzulande zur Professionalisierung und Vernetzung in diesem Bereich beizutragen. [www.pikoe.at](http://www.pikoe.at)

# Zungenmandel-Operation bei refraktärer Schlafapnoe

**HNO** ■ Die Entfernung bessert Symptome nach erfolgloser Adenotonsillektomie – aber nicht komplett.

Die Standardtherapie der obstruktiven Schlafapnoe bei Kindern ist eine Adenotonsillektomie. Bei rund 50–80 % reduziert sich dadurch der Apnoe-Hypopnoe-Index (AHI) auf < 1 pro Stunde. Die restlichen Patienten besitzen allerdings auch nach Entfernung der vergrößerten Gaumen- und Rachenmandeln noch Residualsymptome, fasst ein Team um Dr. Kun-Tai Kang, Department of Otolaryngology, National Taiwan University College of Medicine, Taipei, die Evidenz

zusammen. Eine zusätzliche Therapieoption bietet die Entfernung von hypertrophen Zungenmandeln.

## Teilnehmer mit Trisomie 21 oder Deformation

In ihrer aktuellen Metaanalyse werteten die Forscher vier Studien mit insgesamt 73 Kindern und einem Durchschnittsalter von 8,3 Jahren aus, bei denen trotz Adenotonsillektomie weiterhin Schlafapnoe-Symptome bestanden. Viele der kleinen Patienten wiesen eine

Komorbidität auf, z.B. eine kraniofaziale Deformation oder ein Down-Syndrom. Die Zungenmandelhypertrophie wurde per CT, MRT oder Schlafendoskopie verifiziert und der Therapieerfolg mittels AHI gemessen. Nach dem Eingriff reduzierte sich der Index im Mittel um knapp neun Ereignisse pro Stunde, die minimale Sauerstoffsättigung stieg um durchschnittlich 6 %.

Während etwa die Hälfte der Kinder einen Index von < 5 erreichten, wiesen nur 17 % einen Wert von < 1 auf.

Die häufigsten Komplikationen waren Atemwegsobstruktionen durch Zungenrundödeme, Blutungen und Pneumonie. Möglicherweise sind die Komorbiditäten mit dem teilweise schlechten Outcome nach der OP assoziiert, vermuten die Autoren. Weiterhin seien keine Langzeitdaten verfügbar. So sei z.B. unklar, ob die Zungenmandeln nachwachsen würden. **BK**

Kang K-T et al., JAMA Otolaryngol Head Neck Surg 2017; DOI: 10.1001/jamaoto.2016.4274

## SERVICE

### Uro-Leitlinie neu

Die Europäische Fachgesellschaft für Urologie (European Association of Urology, EAU) hat kürzlich ihre Leitlinie zur Pädiatrischen Urologie überarbeitet. Besonders die Abschnitte zu Hypospadie, angeborener Penisverkrümmung und Urolithiasis haben durch die Einarbeitung neuer Literatur ein umfassendes Update erfahren. Auf der Webseite der EAU finden sich die Guidelines sowie eine Pocket-Leitlinie mit übersichtlichen Diagnostik- und Therapie-Algorithmus. **RED** [uroweb.org/guidelines](http://uroweb.org/guidelines)